

# Actividad fotoprotectora y fotorreparadora de los extractos de las angiospermas marinas, *Thalassia testudinum* Banks ex König (Hydrocharitacea) y *Syringodium filiforme* Kützinger (Cymodoceaceae)

## Photoprotective and photorepair action of marine angiosperm extracts, *Thalassia testudinum* Banks ex König (Hydrocharitacea) and *Syringodium filiforme* Kützinger (Cymodoceaceae)

Adrián Fagundo Mollineda<sup>1\*</sup>, María Rodríguez García<sup>1</sup>, Kethia L. González García<sup>2</sup>, Olga Valdés Iglesias<sup>2</sup>, Yasnay Hernández Rivera<sup>2</sup>, Ángel R. Concepción Alfonso<sup>3</sup> y Odalys Valdés Martínez<sup>4</sup>

### RESUMEN

Estudios realizados con *Thalassia testudinum* y *Syringodium filiforme* han demostrado que estas plantas poseen un alto contenido de polifenoles y una marcada actividad antioxidante. Este estudio describe el efecto tópico de los extractos de estas plantas contra el daño agudo inducido por la radiación ultravioleta B (UVB). Las fanerógamas empleadas fueron recolectadas a 3-4 metros de profundidad en el noroeste de La Habana. Para la administración de los tratamientos se crearon cinco grupos experimentales. El efecto de los extractos fue evaluado *in vivo*, irradiando la piel de la región dorsal de ratones albinos con radiación UVB (dosis:  $1.21 \times 10^3$  Jxcm<sup>2</sup>) por seis minutos. Antes o después de la radiación UVB los animales recibieron tratamiento tópico con los extractos de ambas angiospermas a dosis de 500 µg x cm<sup>2</sup> de piel. Se observaron diferencias significativas ( $P \leq 0.05$ ) entre los grupos *T. testudinum*, *S. filiforme* y los "irradiados" y "placebo". Los extractos de *T. testudinum* y *S. filiforme* reducen el daño macroscópico causado por la radiación UVB en las pieles irradiadas en los modelos de tratamiento preventivo y de fotodaño. Además, mostraron un efecto protector y reparador del daño inducido por las radiaciones UVB, lo que podría estar relacionado con su actividad antioxidante.

**Palabras claves:** *Thalassia*, *Syringodium*, radiación, fotoprotección, piel.

### ABSTRACT

Previous studies with the aqueous-ethanol extracts obtained from the marine angiosperms *T. testudinum* and *S. filiforme* have shown their high polyphenolic content and marked antioxidant capacity. This study describes the effects of the topical application of the aqueous-ethanol extracts of *T. testudinum* and *S. filiforme* leaves against acute UVB-induced damage. The phanerogams

<sup>1</sup> Departamento de Farmacología, Centro de Bioproductos Marinos (CEBIMAR), Loma y 37. Nuevo Vedado, Ciudad Habana, Cuba. CP. 10600; adrian@cip.alinet.cu\*, maria@cebimar.cu

<sup>2</sup> Departamento de Química, Centro de Bioproductos Marinos (CEBIMAR), Loma y 37. Nuevo Vedado, Ciudad Habana, Cuba. CP. 10600; kethia@cebimar.cu, ovaldes295@gmail.cu, yasnay@cebimar.cu

<sup>3</sup> Instituto Superior de Ciencias Médicas "Victoria de Girón"; aconce@giron.sld.cu

<sup>4</sup> Departamento de Control Biológico del CIDEM; odalys.valdes@cidem.sld.cu

Recibido: 22 de mayo de 2015

Corregido: 27 de junio de 2015

Aceptado: 21 de noviembre de 2015

DOI: <http://dx.doi.org/10.15359/revmar.8-1.4>

Rev. Mar. Cost. ISSN 1659-455X. Vol. 8 (1): 51-62, Enero-Junio 2016.



used were collected 3-4m deep in La Habana's northwestern coast. Five experimental groups were created for the administration of the treatment. The effect was evaluated in *in vivo* assays, radiating the skin of the dorsal region of albino mice with UVB (dose:  $1.21 \times 10^3$  Jxcm<sup>2</sup>) for six minutes. Before or after UVB irradiation, animals received topical treatment with the extracts at doses of both angiosperms 500µg x cm<sup>2</sup> on their skin. Significant differences were observed ( $P \leq 0.05$ ) between groups: *T. testudinum*, *S. filiforme*, irradiated subjects, and "placebo". *T. testudinum* and *S. filiforme* extracts reduce macroscopic damage caused by UVB radiation in irradiated skins on preventive and photodamage models. In addition, these extracts show protective and repair effects against UVB radiation damage, which could be related to their antioxidant action.

**Keywords:** *Thalassia*, *Syringodium*, radiation, photoprotection, skin.

## INTRODUCCIÓN

En los últimos años, la incidencia de diversas enfermedades y los trastornos en la piel relacionados con la radiación solar ultravioleta (UV) han aumentado drásticamente y continúan creciendo (Mora *et al.* 2010). La reducción en la concentración del ozono en la estratosfera ha conllevado a la exposición inadvertida a las radiaciones ultravioletas A y B (Bickers, 2004; Sánchez, 2006). La exposición crónica de la piel a la radiación ultravioleta induce respuestas biológicas como quemaduras solares, eritema, edema, fotoenvejecimiento, entre otras (Karol, 2009; Narayanan *et al.* 2010), además, afecta los componentes de la epidermis y la dermis. Por consiguiente, se hace muy necesaria la búsqueda de nuevos compuestos que actúen como atenuantes de los efectos nocivos de las radiaciones solares a las cuales es inevitable exponerse aunque sea de manera ocasional.

La plataforma insular cubana está cubierta por una gran cantidad de praderas de pastos marinos en los que abundan las especies de angiospermas marinas *Thalassia testudinum* Banks ex König y *Syringodium filiforme* Kützing, que

admitirían una explotación sostenible y ofrecen amplias posibilidades de seleccionar plantas con posible aplicación biomédica sin provocar daños a los ecosistemas, donde se desarrollan estos. Por la importancia del tema se decidió realizar el estudio comparativo de los efectos beneficiosos de los extractos de *T. testudinum* y *S. filiforme* en el daño agudo inducido por la radiación UVB en la piel.

*T. testudinum* presenta actividad antiinflamatoria, antioxidante, estimula el crecimiento del pelo y posee una marcada actividad dermoprotectora (Aneiros *et al.* 2003). La actividad dermoprotectora de dicha planta puede deberse a la gran cantidad de polifenoles presentes en ella (Regalado *et al.* 2009), los cuales pueden tener una elevada actividad antioxidante (Regalado *et al.* 2012), confiriéndole a la planta, junto a otros factores, su actividad dermoprotectora. *S. filiforme* ha resultado muy poco estudiada hasta la actualidad, por lo que no sobresalen muchos resultados sobre esta, solo Zapata & Mc Milan (1979), Mc Milan & Zapata (1980) y recientemente Nussier *et al.* (2010) y González *et al.* (2011) han estudiado la planta desde el punto de vista químico.

Por los aspectos vistos anteriormente se planteó el objetivo de determinar la acción de los extractos de *Thalassia testudinum* y *Syringodium filiforme* como dermatoprotectora y reparadora del daño en pieles sometidas a la aplicación de radiación ultravioleta B.

## MATERIALES Y MÉTODOS

**Material de ensayo, recolecta y procesamiento:** Las angiospermas marinas *T. testudinum* y *S. filiforme* fueron recolectadas a 3-4 metros de profundidad en el Rincón de Guanabo, La Habana, Cuba (23° 11' 12" N; 82° 06' 28" O), en el mes de noviembre del 2012. Una vez recolectados los ejemplares de ambas especies fueron secados en estufa a 60°C por 48 horas y se conservaron en bolsas de nailon.

**Extracción:** El material seco fue sometido a un proceso de maceración con etanol-agua (50:50, vol/vol) por siete días a temperatura ambiente. Los extractos fueron filtrados y concentrados al vacío.

**Animales y tratamientos:** El número de animales utilizados en los experimentos fue el mínimo requerido para la interpretación estadística de los datos. Se emplearon ratones Balb/C machos, con un peso promedio entre 22-24 g, adquiridos en el Centro Nacional para la Producción de Animales de Laboratorio (CENPALAB, Cuba).

Los animales fueron depilados 48 h antes del ensayo en la zona dorsal (2 x 2 cm), con la crema Veet (Francia), posteriormente fueron separados en grupos experimentales, de seis animales cada uno y colocados en cajas individuales. Antes de aplicar la radiación se anestesia-

ron los animales con pentobarbital sódico (83.3 mg•kg<sup>-1</sup> de peso). La radiación UVB (1.21x10<sup>3</sup> Jxcm<sup>2</sup>) se aplicó por seis minutos a una distancia de 15 cm de la lámpara de acuerdo con los esquemas de tratamientos (Fig. 1). Las pieles fueron examinadas macroscópicamente. Se aplicó una puntuación entre 1-4 para poder calificar el grado de daño observado, donde 1 representa el nivel mínimo de daño en la zona irradiada y en el grado 4 (nivel máximo de daño) se observan eritema, edema y lesiones costro-descamativas (Regalado *et al.* 2009).

Al final de los ensayos se aplicó eutanasia mediante tracción cervical y se tomaron muestras para el estudio histopatológico de las pieles.

**Estudio histopatológico:** Las muestras de piel (2 cm) fueron fijadas en formalina al 4% por 24 h e incluidas en parafina. Posteriormente, se realizaron cortes de 4 µm a los que se aplicaron las tinciones de hematoxilina-eosina (H&E) y de Van Geison para su caracterización. Las láminas se evaluaron de forma codificada y las observaciones se realizaron en un microscopio óptico.

**Análisis estadístico de los resultados:** Para el análisis estadístico de los datos se emplearon las pruebas Kolmogorov-Smirnov y U de Mann Whitney con una  $P < 0.05$  (SPSS, 2006).

## RESULTADOS

### Efecto protector de los extractos de *T. testudinum* y *S. filiforme* frente al daño inducido por radiaciones UVB

Las pieles no protegidas ("irradiados" y "placebo") expuestas

a las radiaciones UVB presentaron manifestaciones macroscópicas del daño, tales como: eritema, inflamación y lesiones costro-descamativas (Rodríguez *et al.* 2010). Sin embargo, en las pieles tratadas 30 min antes de recibir la radiación UVB, con formulaciones que contienen los extractos de *T. testudinum* y *S. filiforme* en dosis de 500  $\mu\text{g}\cdot\text{cm}^{-2}$ , no se observaron dichas alteraciones macroscópicas o comportamiento similar al grupo FPS-50 (control positivo). En la Figura 2 se puede observar que los resultados a partir de grupos tratados con los extractos de *T. testudinum* y *S. filiforme* difieren significativamente (U de Mann Whitney  $P < 0.05$ ) de los mostrados por

los grupos “irradiados” y “placebo”, no así para los resultados mostrados por el grupo FPS-50.

Los efectos inhibitorios macroscópicos de los extractos de *T. testudinum* y *S. filiforme* fueron confirmados con los estudios histopatológicos, así en las pieles no tratadas se observan alteraciones como: acantosis, hiperqueratosis, congestión de los vasos sanguíneos, presencia de macrófagos e infiltrado inflamatorio, ruptura y desorganización de las fibras colágenas (Fig. 3). Sin embargo, en los animales pre-tratados (30 min antes) con FPS-50 o los extractos crudos de *T. testudinum* y *S. filiforme* no se observaron o fueron mínimas la acantosis e hiperqueratosis, además de no detectarse daño vascular ni destrucción de las fibras colágenas (Fig. 4).

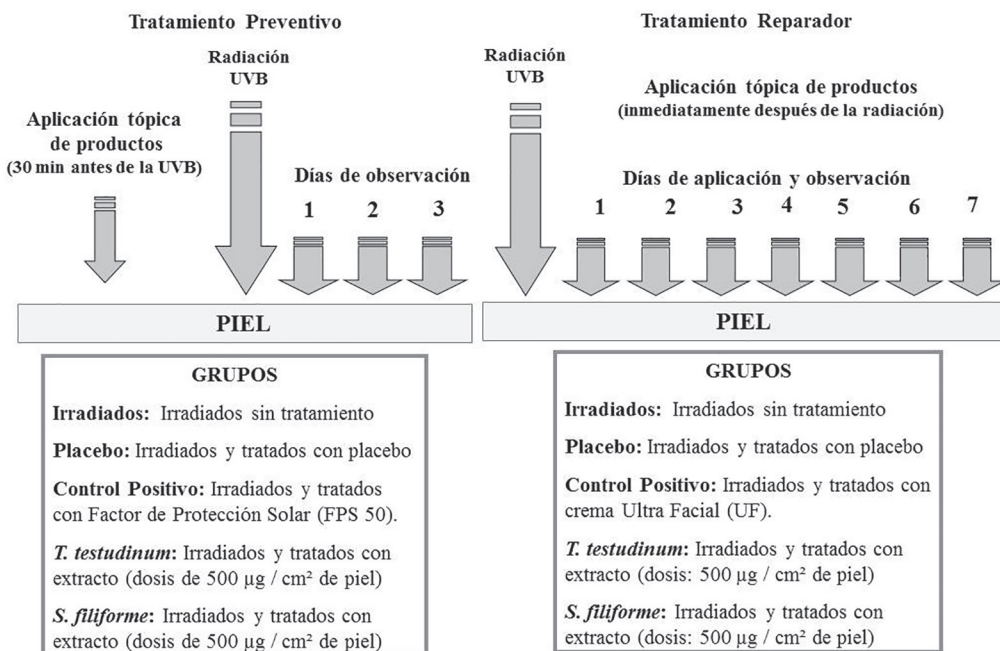


Fig. 1. Esquemas de tratamientos  
Fig. 1. Diagram of treatments

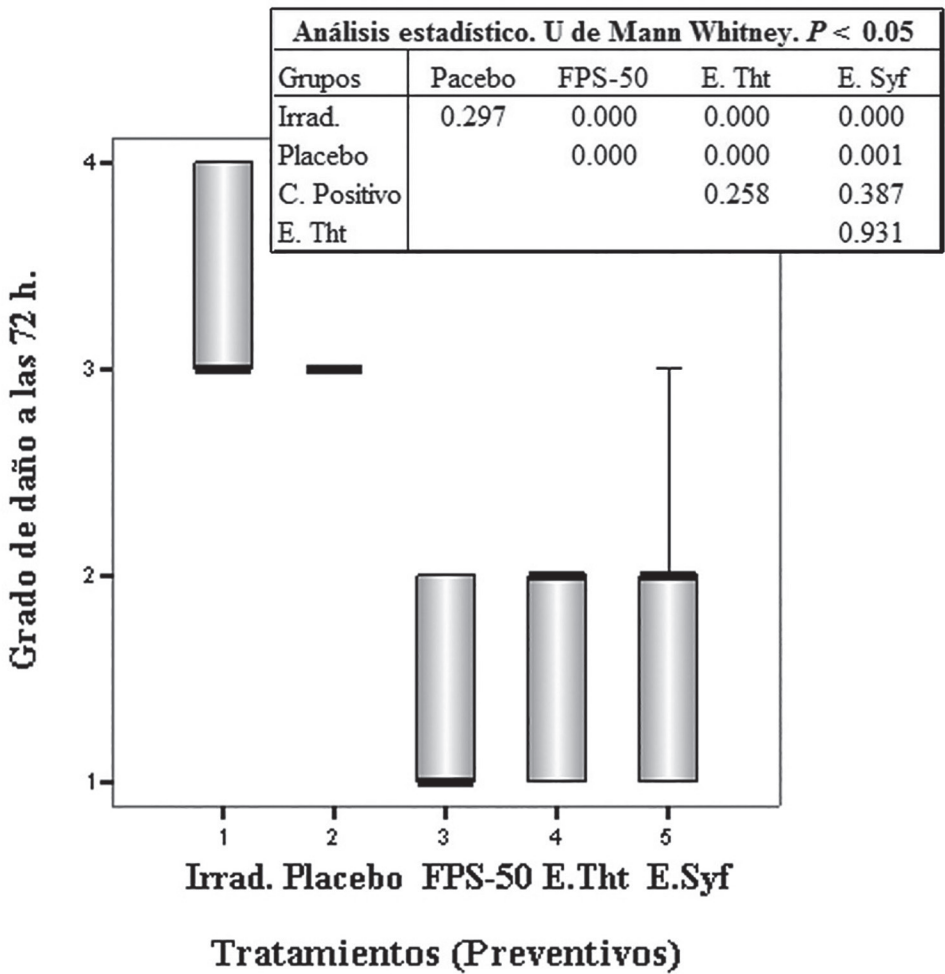


Fig. 2. Efectos de los extractos de las angiospermas. Tratamiento Preventivo. **Irrad:** Irradiado sin tratamiento; **Placebo:** Vehículo+Irrad; **FPS-50:** FPS50+Irrad; **E. Tht:** Extracto de *T. testudinum*+Irrad; **E. Syf:** Extracto de *S. filiforme*+Irrad. Dosis:  $500 \mu\text{g}\cdot\text{cm}^{-2}$ . Comparación de las medianas de los grupos con la prueba U de Mann Whitney.  $P < 0.05$

Fig. 2. Effects of the angiosperms extracts. Preventive Treatment. **Irrad:** Irradiated without treatment; **Placebo:** Vehicle+Irrad; **FPS-50:** FPS50+Irrad; **E. Tht:** *T. testudinum* extract+Irrad; **E. Syf:** *S. filiforme* extract+Irrad. Dose:  $500 \mu\text{g}\cdot\text{cm}^{-2}$ . Comparison of Groups' median by Mann Whitney U test.  $P < 0.05$

**Evaluación del efecto reparador del foto-daño agudo inducido por radiaciones UVB mediante las observaciones macroscópicas de las pieles**

En el modelo de Tratamiento Reparador, la radiación UVB

provocó alteraciones macroscópicas en los ratones irradiados con y sin tratamiento y se observó la presencia de eritema, inflamación y en algunos casos lesiones costro-descamativas. Los efectos de los extractos de *T.*

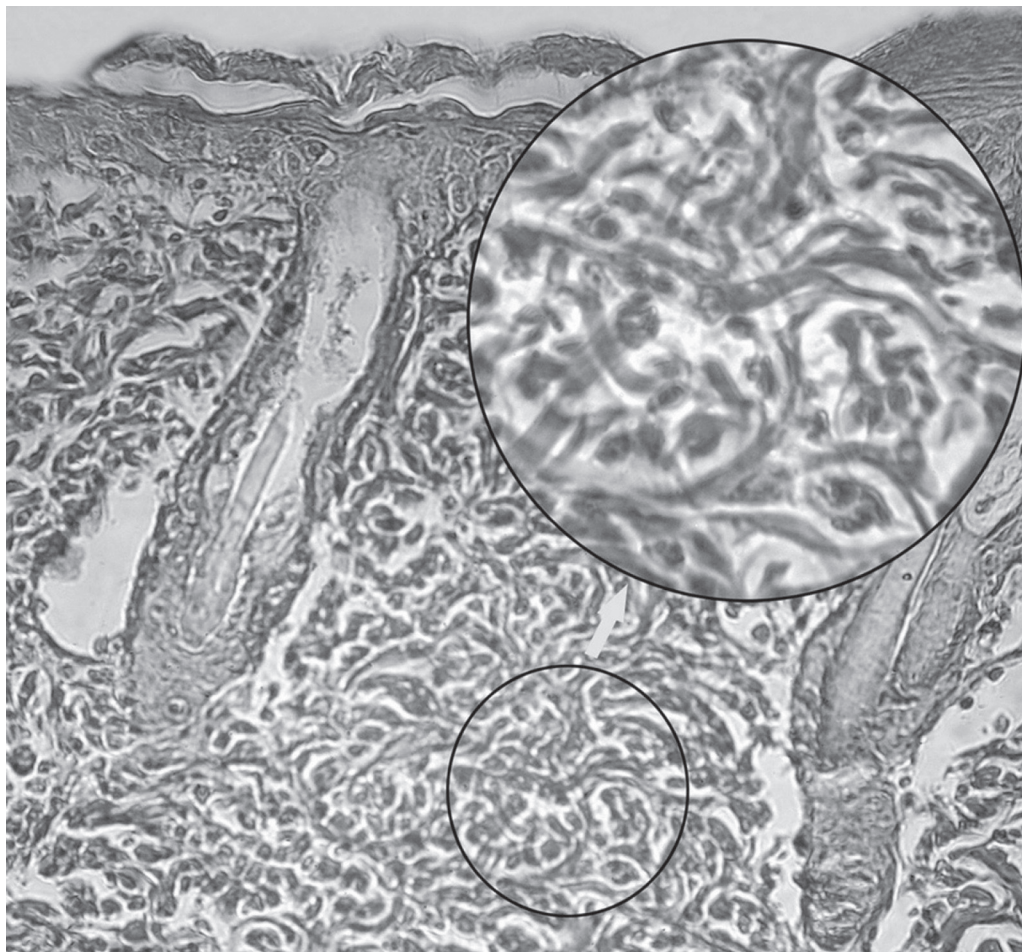


Fig. 3. Muestra de piel del grupo “Irradiados”. Modelo de Tratamiento Preventivo. Tinción de Van Gieson (para fibras colágenas), magnificación: 100x. (400x en el círculo mayor)  
Fig. 3. Skin sample of the “Irradiated” group. Preventive Treatment Model. Van Gieson’s stain (for collagen fibers), magnification: 100x (400x in the bigger circle)

*testudinum* y *S. filiforme* sobre las alteraciones macroscópicas en la piel de animales irradiados con luz UVB después de siete días de tratamiento tópico fueron evidentes, pues la piel de los animales se notaba con un alto grado de recuperación. El análisis estadístico demuestra que no hubo diferencias significativas entre los grupos tratados con extractos y el control positivo (crema UF) (Fig. 5).

### **Análisis de los resultados histopatológicos de la evaluación del efecto reparador de los extractos posterior al daño inducido por radiaciones UVB**

Con el estudio histopatológico de las pieles (Fig. 6), se pudo observar que, al igual que en el ensayo anterior, en las pieles no tratadas aparecieron alteraciones histopatológicas como:

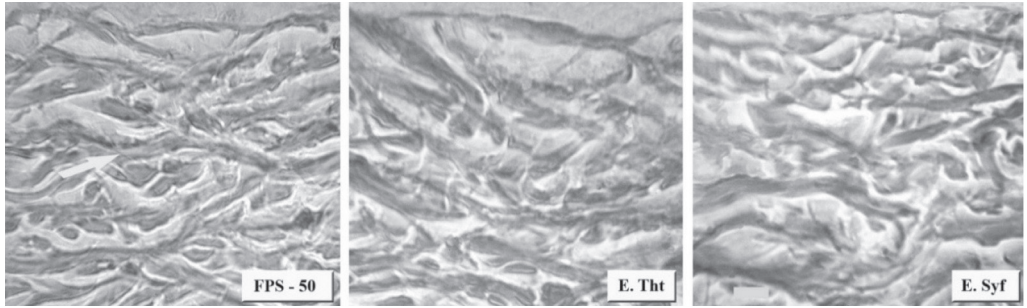


Fig. 4. Comparación de las pieles previamente tratadas con un protector solar comercial o con los extractos de *T. testudinum* y *S. filiforme*. Tinción de Van Gieson. Magnificación: 1000x. Bar: 10µm  
 Fig. 4. Comparison of skins previously treated with commercial sunscreen or with *T. testudinum* and *S. filiforme* extracts. Van Gieson's stain. Magnification: 1000x. Bar: 10µm

acantosis (engrosamiento de la epidermis por hiperplasia e hipertrofia de las células de la epidermis) y hiperqueratosis (engrosamiento de la capa córnea por acumulación de la queratina). Además, con la tinción aplicada (Hematoxilina y Eosina) se pudo observar la infiltración de células inflamatorias y congestión de los vasos sanguíneos.

En la Figura 7, mediante la tinción de Van Gieson, se observa la ruptura y degradación de las fibras colágenas en los grupos “irradiados” y “placebo”, respectivamente. Los grupos control positivo (UF) y los tratados con los extractos de ambas angiospermas muestran similitud a las pieles de animales sanos (control).

## DISCUSIÓN

Las evidencias muestran que el fotodaño agudo inducido por UVB se caracteriza, entre otros aspectos, por la degradación del colágeno y la acumulación anormal de la elastina en la dermis superficial. La radiación UV causa la rotura del colágeno a mayor velocidad que el envejecimiento

cronológico (Fisher *et al.* 2009). Los mastocitos y los macrófagos se encuentran en gran número en las pieles fotodañadas y han sido relacionados con estos procesos. Además, en las pieles dañadas hay inflamación y puede haber hemorragia porque la hemoglobina puede ser liberada de los hematíes (Trautinger, 2001).

Con los resultados obtenidos en este trabajo se pudo demostrar que el esquema de Tratamiento Preventivo fue válido para estudiar el efecto protector ante el daño producido en la piel por la luz UVB de los extractos, al menos aplicando el extracto 30 min previos a la radiación. Se pudo observar que no existen diferencias significativas entre los grupos experimentales en los cuales se aplicaron los extractos de *T. testudinum* y *S. filiforme*, por lo que se puede afirmar que ambos extractos poseen efecto preventivo ante las radiaciones UVB, al menos con este modelo.

En el modelo de Tratamiento Reparador, los grupos tratados con los extractos de *T. testudinum* y *S. filiforme* y con la crema UF utilizada

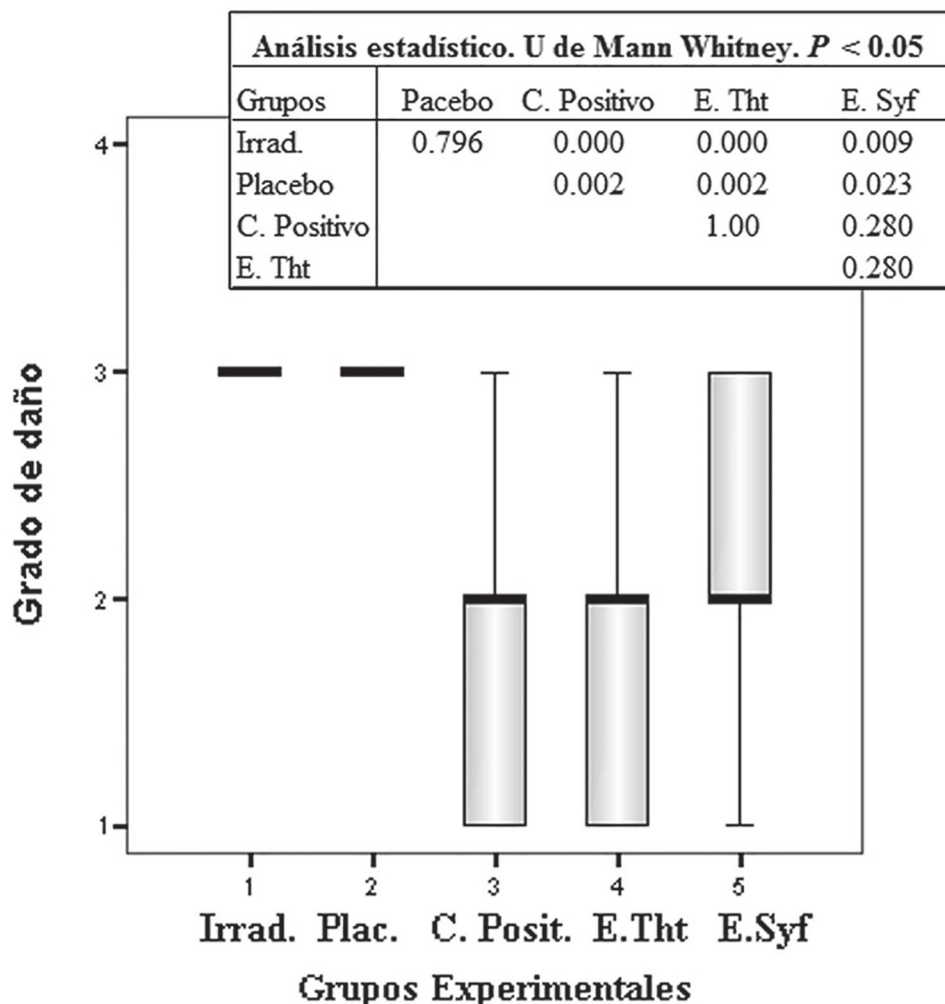


Fig. 5. Efecto de los extractos de las angiospermas. Tratamiento Reparador. Comparación de las medianas de los grupos. Prueba U de Mann Whitney, ( $P \leq 0.05$ ). Observaciones macroscópicas después de siete días de tratamiento a las pieles irradiadas con UVB. **Irrad:** Irradiado y sin tratamiento; **Placebo:** Irrad+Vehículo; **C. Posit:** Irrad.+crema UF; **E. Tht:** Irrad+Extracto de *T. testudinum*; **E. Syf:** Irrad+Extracto de *S. filiforme*. Dosis:  $500 \mu\text{g}\cdot\text{cm}^{-2}$ .  $n=10$

Fig. 5. Effect of angiosperm extracts. Repair Treatment. Comparison of Groups' median by Mann Whitney U test,  $P < 0.05$ . Macroscopic observations after seven days of treatment on UVB-irradiated skins. **Irrad:** Irradiated and without treatment; **Placebo:** Irrad+Vehicle; **C. Posit:** Irrad+UF cream; **E. Tht:** Irrad+*T. testudinum* extract; **E. Syf:** Irrad+*S. filiforme* extract. Dose:  $500 \mu\text{g}\cdot\text{cm}^{-2}$ .  $n=10$



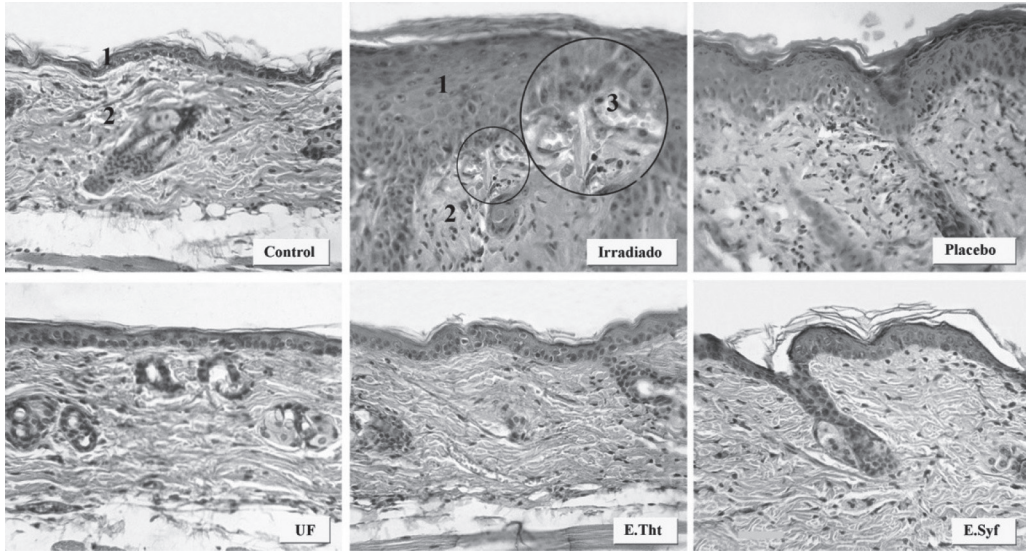


Fig. 6. Comparación del estudio histopatológico de las pieles. Tratamiento Reparador. **Control:** Sin Irradiar y sin tratamiento; **Irradiado:** Irradiados con UVB sin tratamiento; **Placebo:** Irradiado y tratado con vehículo; **UF:** Irradiado y tratado con crema Ultra Facial; **E. Tht:** Irradiado y tratado con extracto de *T. testudinum* ( $500 \mu\text{g}\cdot\text{cm}^{-2}$ ); **E. Syf:** Irradiado y tratado con extracto de *S. filiforme* ( $500 \mu\text{g}\cdot\text{cm}^{-2}$ ). 1: Epidermis; 2: Dermis; 3: Congestión de los vasos sanguíneos. Tinción: H&E. Bar: 10  $\mu\text{m}$

Fig. 6. Comparison of the histopathological study on skins. Repair Treatment. **Control:** Not Irradiated and without treatment; **Irradiado:** UVB irradiated without treatment; **Placebo:** UVB Irradiated+vehicle; **UF:** Irradiated+Ultra Facial cream; **E. Tht:** Irradiated+*T. testudinum* extract ( $500 \mu\text{g}\cdot\text{cm}^{-2}$ ); **E. Syf:** Irradiated+*S. filiforme* extract ( $500 \mu\text{g}\cdot\text{cm}^{-2}$ ). 1: Epidermis; 2: Dermis; 3: Congested blood vessels. Stain: H&E. Bar: 10  $\mu\text{m}$

como control positivo, los animales presentaron una reducción gradual de las lesiones macroscópicas hasta alcanzar la recuperación total (grado 1). Sin embargo, los animales de los grupos “irradiados” y “placebo” mostraron diferencias significativas con los grupos tratados con los extractos y con el grupo UF, ya que persistieron las afectaciones visibles a simple vista (grados 3 y 4). Estos resultados demostraron que las formulaciones que contienen los extractos de las angiospermas

exhibieron la capacidad de reparar el daño, al menos macroscópicamente, provocado por las radiaciones UVB (Fig. 4). Los efectos macroscópicos de los extractos solo son el reflejo de la acción de estos actuando a nivel celular y molecular.

El estudio histopatológico de las pieles pretratadas es consistente con lo descrito anteriormente en la literatura acerca del daño inducido por las radiaciones UVB (Liou & Campbell, 1995; Seité *et al.* 2010), ya que en los grupos “irradiados” y “placebo”

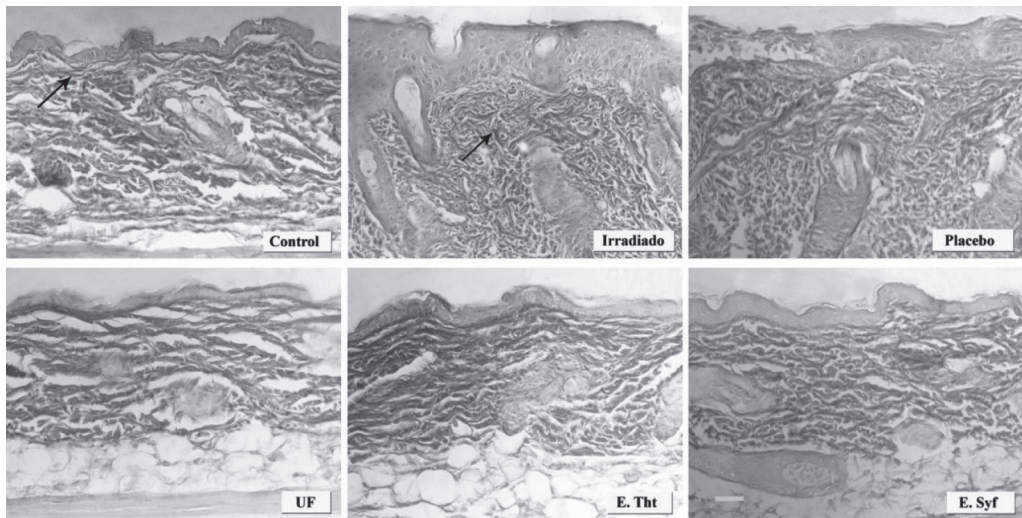


Fig. 7. Comparación del estudio histopatológico de pieles con diferentes tratamientos. Tratamiento Reparador. **Control**: Sin Irradiar y sin tratamiento; **Irradiado**: Irradiados con UVB sin tratamiento; **Placebo**: Irradiado y tratado con vehículo; **UF**: Irradiado y tratado con crema Ultra Facial; **E. Tht**: Irradiado y tratado con extracto de *T. testudinum* ( $500 \mu\text{g}\cdot\text{cm}^{-2}$ ); **E. Syf**: Irradiado y tratado con extracto de *S. filiforme* ( $500 \mu\text{g}\cdot\text{cm}^{-2}$ ). Las flechas señalan las fibras colágenas. Tinción: Van Gieson. Bar:  $10 \mu\text{m}$

Fig. 7. Comparison of the histopathological study of skins with different treatments. Repair Treatment. **Control**: Not Irradiated and without treatment; **Irradiado**: UVB irradiated and without treatment; **Placebo**: UVB Irradiated+vehicle; **UF**: Irradiated+Ultrafacial cream; **E. Tht**: Irradiated+ *T. testudinum* extract ( $500 \mu\text{g}\cdot\text{cm}^{-2}$ ); **E. Syf**: Irradiated+S. *filiforme* extract ( $500 \mu\text{g}\cdot\text{cm}^{-2}$ ). Arrows show collagen fibers. Van Gieson's stain. Bar:  $10 \mu\text{m}$

apareció acantosis por el incremento en el grosor de la epidermis, producto de la hiperplasia e hipertrofia de las células de la capa basal de esta estructura, también fue evidente la aparición de células indicativas del proceso inflamatorio como son mastocitos y neutrófilos, así como la aparición de congestión en los vasos sanguíneos que en ocasiones se rompen (Fig. 3). Adicionalmente, se observó ruptura y desorganización de las fibras colágenas. Sin embargo, como se muestra en la Figura 4, los haces de fibras colágenas aparecen paralelos a la epidermis como en las pieles sanas en

los grupos pretratados con extracto de *T. testudinum*, *S. filiforme* y con el FPS-50.

El análisis histopatológico de las pieles fotodañadas a las que se les aplicó el esquema de Tratamiento Reparador (Figs. 6 y 7) mostró que en las pieles irradiadas y placebos persisten las alteraciones como acantosis e hiperqueratosis, producto del daño en estos grupos no tratados. Además, en las pieles tratadas con los extractos de ambas angiospermas marinas no se observó la ruptura y desorganización de las fibras colágenas, afectación que está marcada

en el grupo irradiado, por lo que es posible pensar que los mecanismos de degradación de la proteína pudieron ser inhibidos o al menos reducidos, no permitiendo la ruptura de los haces de fibras. Al mismo tiempo, el incremento de fibroblastos sugiere que los extractos de *T. testudinum* y *S. filiforme* contribuyen a la reparación del daño en la piel por el incremento de la síntesis de colágeno (Svobodová *et al.* 2003; Regalado *et al.* 2009). Y por la existencia en ellos de polifenoles y flavonoides encontrados por Regalado *et al.* (2009; 2012) y González *et al.* (2011). Estas familias de metabolitos poseen propiedades fotoprotectoras sobre la piel que han sido demostradas por Choquet *et al.* (2008).

La acción protectora y reparadora del daño inducido por la radiación UVB, mostrada por los extractos de *T. testudinum* y *S. filiforme* en la piel como tejido, solo puede ser posible por la acción que deben estar teniendo dichos extractos a nivel celular y molecular, ya que como se ha expuesto anteriormente el mecanismo de acción de los rayos UVB sobre la piel sienta sus bases en dichos niveles.

Los extractos de *T. testudinum* y *S. filiforme* reducen el daño macroscópico causado por la radiación UVB en las pieles irradiadas en los modelos de tratamiento preventivo y de fotodaño.

## AGRADECIMIENTOS

Agradecemos la colaboración de José Ramón García, especialista en buceo de CEBIMAR, por la recolección de la especie y posterior conservación hasta

su estudio, a Teresita del Vallín por el desempeño en el estudio histopatológico realizado y a los evaluadores por sus valiosas observaciones.

## BIBLIOGRAFÍA

- Aneiros, A. A., Concepción, A. R., Arteaga, S., Fundora, M. D., Fernández, A., Mata, M., ... & Rodríguez, M. (2003). *Extracto de planta marina con actividad antienvjecimiento, antiinflamatoria y analgésica, su obtención y formulaciones que lo contienen. No 22931*. Habana, Cuba: Oficina Cubana de la Propiedad Industrial.
- Bickers, R. D. (2004). Photosensitivity and others reactions to light. In McGraw-Hill (Eds.), *Harrison's Principles of Internal Medicine* (pp. 324-329). New York, EE. UU.: McGraw-Hill.
- Choquet, B., Couteau, C., Papisaris, E. & Coiffard, L. J. M. (2008). Quercetin and Rutin as Potential Sunscreen Agents: Determination of Efficacy by an in Vitro Method. *J. Nat. Prod.*, 71, 1117-1118. <http://dx.doi.org/10.1021/np7007297>
- Fisher, G., Quan, T., Purohit, J. T., Shao, Y., Cho, M. K., He, T., ... & Voorhees, J. J. (2009). Collagen fragmentation promotes oxidative stress and elevates matrix metalloproteinase-1 in fibroblasts in aged human skin. *Am. J. Pathol.*, 23, 101-114. <http://dx.doi.org/10.2353/ajpath.2009.080599>
- González, K., Valdés-Iglesias, O., Laguna, A., Díaz, M. & González, J. (2011). Efecto antioxidante y contenido polifenólico de *Syringodium filiforme* (Cymodoceaceae). *Rev. Biol Trop.*, 59(1), 465-472.
- Karol, M. H. (2009). How environmental agents influence the aging process.

- Biomol. Ther.*, 17, 113-124. <http://dx.doi.org/10.4062/biomolther.2009.17.2.113>
- Liou, T. G. & Campbell, E. J. (1995). Nonsotropic enzyme--inhibitor interactions: a novel nonoxidative mechanism for quantum proteolysis by human neutrophils. *Biochemistry*, 34, 16171-16177. <http://dx.doi.org/10.1021/bi00049a032>
- Mc Milan, C. & Zapata, O. (1980). Sulphated phenolic compounds in seagrasses. *Aquatic. Bot.*, 8, 267-278. [http://dx.doi.org/10.1016/0304-3770\(80\)90055-8](http://dx.doi.org/10.1016/0304-3770(80)90055-8)
- Mora, M., Olivares, A. R., González, T. & Castro, M. I. (2010). El sol: ¿enemigo de nuestra piel? *Medisan*, 14, 525-537.
- Narayanan, D. L., Saladi, R. N. & Fox, J. L. (2010). Ultraviolet radiation and skin cancer. *Int. J. Dermatol.*, 49, 978-986. <http://dx.doi.org/10.1111/j.1365-4632.2010.04474.x>
- Nussier, G., Rezzonico, B. & Grignon-Dubois, M. (2010). Chiroquid acid from *Syringodium filiforme*. *Food. Chem.*, 120, 783-788. <http://dx.doi.org/10.1016/j.foodchem.2009.11.010>
- Regalado, E. L., Roberto, M., Valdés, O., Morales, R. A., Laguna, A., Thomas, O. P., ... & Kijoad, A. (2012). Phytoquímica Analysis and Antioxidant Capacity of BM-21 a Bioactive Extract Rich in Polyphenolic Metabolites From de Sea Grass *Thalassia testudinum*. *Mar. Biotechnol.*, 7, 47-50.
- Regalado, E. L., Rodríguez, M., Menéndez, R., Concepción, A. R., Nogueiras, C., Laguna, A., ... & Hernández, Y. (2009). Repair of UVB-damaged skin by the antioxidant sulphated flavone glycoside thalassiolin B isolated from the marine plant *Thalassia testudinum* Banks ex König. *Mar. Biotechnol.*, 11, 74-80. <http://dx.doi.org/10.1007/s10126-008-9123-8>
- Rodríguez, M., Tamayo, B. & Garateix, A. (2010). Los Organismos Marinos y los Cosméticos. *Rev. Elec. Agen. Med. Amb.*, 19, 1-7.
- Sánchez, F. (2006). Consideraciones sobre la capa de ozono y su relación con el cáncer de piel. *Rev. Med. Chile*, 134, 1185-1190. <http://dx.doi.org/10.4067/s0034-98872006000900015>
- Seité, S., Fourtanier, A., Moyal, D. & Young, A. R. (2010). Photodamage to human skin by suberythemal exposure to solar ultraviolet radiation can be attenuated by sunscreens: a review. *Brit. J. Dermatol.*, 163, 903-914. <http://dx.doi.org/10.1111/j.1365-2133.2010.10018.x>
- SPSS. (2006). Statistical Package for the social science for Windows, version 15.0. Chicago, EE. UU.: SPSS Inc.
- Svobodová, A., Psotová, J. & Walterová, D. (2003). Natural phenolics in the prevention of UV--induced skin damage. A review. *Biomed.*, 147, 137-145. <http://dx.doi.org/10.5507/bp.2003.019>
- Trautinger, F. (2001). Mechanisms of photodamage of the skin and its functional consequences for skin ageing. *Clin. Exp. Dermatol.*, 26, 573-577. <http://dx.doi.org/10.1046/j.1365-2230.2001.00893.x>
- Zapata, O. & Mc Milan, M. (1979). Phenolic acid in seagrasses. *Aquatic. Bot.*, 7, 307-317. [http://dx.doi.org/10.1016/0304-3770\(79\)90032-9](http://dx.doi.org/10.1016/0304-3770(79)90032-9)