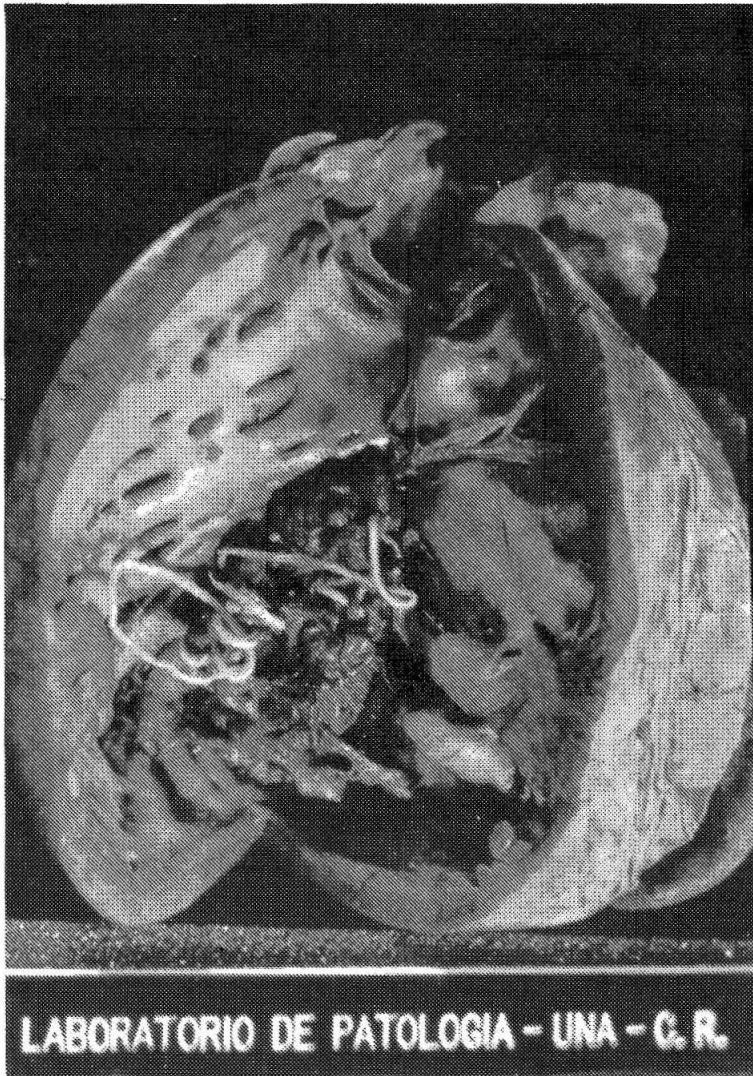



VII DOCUMENTACION FOTOGRAFICA

Dirofilaria immitis:

Fotografías pertenecientes al primer caso diagnosticado en Costa Rica.



- A) Presencia de parásitos adultos en el ventrículo derecho del corazón de un perro.



- B) Filarias localizadas en las arterias pulmonares produciendo trombos.

Cortesía de los Dres. Carlos M. Vicente S., y Alcides A. Martín.
Depto. de Patología. Escuela de Medicina Veterinaria. Universidad
Nacional. Costa Rica.