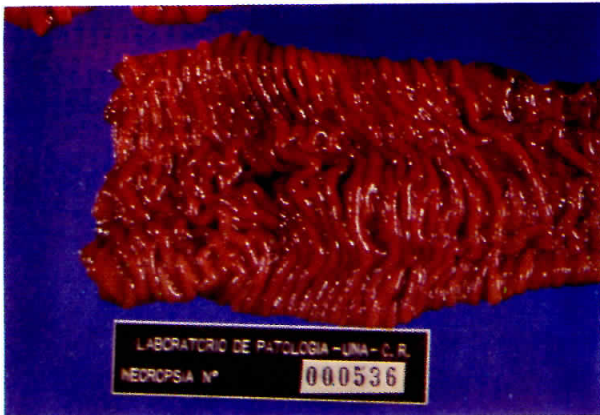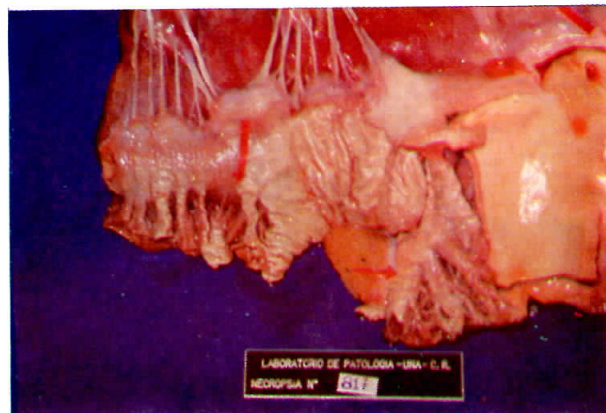


PARATUBERCULOSIS



a) **Enteritis Paratuberculosa.**

Mucosa engrosada con pliegues en forma de cordón (aspecto cerebroide) de un bovino.



b) **Corazón de bovino.**

Lesión del endocardio y grandes vasos, los cuales se presentan rugosos con protuberancias calcificadas. La lesión acompaña a enfermedades de curso crónico como la enteritis paratuberculosa.