

Intoxicación por *Senna cobanensis* en terneros cebuinos: Primer reporte de caso

Senna cobanensis poisoning in zebu calves: First case report

Intoxicação por *Senna cobanensis* em bezerros zebu: primeiro relato de caso

Carolina Vargas-Muñoz¹, Mariana Vargas-Muñoz², Luis Sánchez-Chaves³, Alejandro Alfaro-Alarcón⁴, Carlos Alpizar-Solís⁴, Carlos Luna-Tortós⁴✉

- 1 Universidad Nacional, Estudiante Medicina Veterinaria, Lagunilla, Heredia, Costa Rica. E-mail: vargascarro27@gmail.com,  [0000-0002-3221-5570](https://orcid.org/0000-0002-3221-5570)
- 2 Médico Veterinaria, San José, Costa Rica. E-mail: melvargas.7@gmail.com,  [0000-0002-4737-6844](https://orcid.org/0000-0002-4737-6844)
- 3 Universidad Nacional, Centro de Investigaciones Apícolas Tropicales (CINAT), Campus Benjamín Núñez, Lagunilla, Heredia, Costa Rica. E-mail: luis.sanchez.chaves@una.cr,  [0000-0003-4903-8176](https://orcid.org/0000-0003-4903-8176)
- 4 Universidad Nacional, Escuela de Medicina Veterinaria, Campus Benjamín Núñez, Lagunilla, Heredia, Costa Rica. E-mail: alejandrosoliz@una.ac.cr,  [0000-0001-9481-6606](https://orcid.org/0000-0001-9481-6606); carlos.alpizar.solis@una.ac.cr,  [0000-0001-7154-4062](https://orcid.org/0000-0001-7154-4062); carlos.luna.tortos@una.ac.cr,  [0000-0003-3329-5610](https://orcid.org/0000-0003-3329-5610)

Recibido: 31 de enero de 2022 **Corregido:** octubre 27, 2022 **Aceptado:** noviembre 4, 2022

Resumen

Las plantas del género *Senna* pertenecen a la familia *Fabaceae*, distribuidas, mundialmente, en zonas tropicales y subtropicales. Algunas especies del género contienen productos del metabolismo secundario, los cuales se han asociado con miopatía tóxica y necrosis hepática en diferentes especies animales. El objetivo de este reporte de caso fue documentar, por primera vez en Costa Rica, la miotoxicidad en terneros asociada con el consumo de *Senna cobanensis*, una especie de *Senna* que no ha sido reportada previamente como miotóxica en la literatura en la cual se observó, afectados, 4 de 18 animales, con muerte de 2 afectados. El caso se presentó en una finca de ganado bovino cebú, en el Pacífico Central de Costa Rica, durante diciembre de 2019. Se realizó examen clínico y análisis de la dieta. Se encontró problemas locomotores como paraparesia, y un aumento en la actividad de AST y CK-NAC, consistente con daño en el tejido muscular. El análisis histopatológico reveló degeneración y necrosis de las fibras musculares. Se descartó otros agentes miopáticos como la deficiencia de selenio y la intoxicación por ionóforos. De acuerdo con los resultados obtenidos en el estudio, se concluye que *Senna cobanensis* es otra especie del género que provoca miotoxicidad en bovinos.

Palabras clave: miotoxicidad, bovinos, necrosis muscular, *Senna cobanensis*.

✉ Autor de correspondencia: carlos.luna.tortos@una.ac.cr



Abstract

Plants of the genus *Senna* belong to the Fabaceae family and globally they are distributed in tropical and subtropical areas. Some species of this genus contain products of secondary metabolism, which have been associated with toxic myopathy and hepatic necrosis in different animal species. The goal of this case report was to document for the first time in Costa Rica myotoxicity in calves associated to the consumption of *Senna cobanensis*, a *Senna* species that had not been previously reported as myotoxic in the literature, which resulted in 4 affected animals out of 18 and 2 deaths out of the 4 affected. The case took place in a zebu cattle farm in the Central Pacific region of Costa Rica in December 2019. A clinical examination was conducted of the calves, and their diet was analyzed. Locomotor problems were found such as paraparesis and increased AST and CK-NAC activity consistent with muscle tissue damage. The histopathologic analysis revealed degeneration and necrosis of muscle fibers. Other myopathic agents such as selenium deficiency and ionophore intoxication were ruled out. According to the results obtained in the study, it is concluded that *Senna cobanensis* is another species of the genus that causes myotoxicity in cattle.

Keywords: myotoxicity, cattle, muscle necrosis, *Senna cobanensis*.

Resumo

As plantas do gênero *Senna* pertencem à família Fabaceae, distribuídas mundialmente em áreas tropicais e subtropicais. Algumas espécies do gênero contêm produtos do metabolismo secundário, que têm sido associados a miopatia tóxica e necrose hepática em diferentes espécies animais. O objetivo deste relato de caso foi documentar, pela primeira vez na Costa Rica, a miotoxicidade em bezerros associada ao consumo de *Senna cobanensis*, uma espécie de *Senna* que não havia sido relatada anteriormente como miotóxica na literatura em que foi observada, acometidos, 4 de 18 animais, com óbito de 2 acometidos. O caso ocorreu em uma fazenda de gado zebuino, no Pacífico Central da Costa Rica, em dezembro de 2019. Foi realizado exame clínico e análise da dieta. Problemas locomotores, como paraparesia e aumento da atividade de AST e CK-NAC, foram encontrados; consistentes com dano do tecido muscular. A análise histopatológica revelou degeneração e necrose das fibras musculares. Outros agentes miopáticos, como deficiência de selênio e intoxicação por ionóforos, foram descartados. De acordo com os resultados obtidos no estudo, conclui-se que *Senna cobanensis* é mais uma espécie do gênero que causa miotoxicidade em bovinos.

Palavras-chave: miotoxicidade, bovinos, necrose muscular, *Senna cobanensis*.

Introducción

Las plantas del género *Senna* pertenecen a la familia *Fabaceae*, que cuenta con más de 250 000 especies identificadas y distribuidas a nivel mundial; principalmente en zonas tropicales y subtropicales (Oladeji et al., 2021). Estas plantas arbustivas crecen en espacios abiertos o praderas soleadas, en entornos costeros y áreas anegadas (Oladeji et al., 2021).

La especie *Senna cobanensis* es una planta de hábito herbáceo que ocasionalmente se presenta como arbusto rastrero, y puede alcanzar hasta 1.6 m de altura. La inflorescencia presenta de una a tres flores en racimos axilares con pedicelos de 2-4 cm, corolas zigomórficas y androceo amarillo con siete estambres fértiles, anteras poricidas y dos estaminoides adaxiales. El gineceo es verde y pubescente, el cáliz es verde con cinco sépalos. Las hojas son compuestas, paripinnadas, con tres pares de folíolos y tienen estipulas interpeciolares lineales anaranjadas. El fruto es una vaina verde comprimida, cuadrangular y curvada (Figura 1) (Zamora, 2007).






Figura 1. Planta *Senna cobanensis*. A: Detalle de la inflorescencia en racimos axilares con corolas zigomórficas amarillas y los frutos una vaina verde, comprimida, cuadrangular y curveada. B: Hojas compuestas, paripinnadas con tres pares de folíolos y estípulas interpeciolares lineares anaranjadas.

Los metabolitos secundarios de las plantas son derivados de metabolitos primarios y no tienen un papel especial en su homeostasis (Ávalos García & Pérez-Urria, 2009; Díaz González, 2010; Reyes-Silva et al., 2020), pero forman parte de su respuesta adaptativa de defensa ante factores estresantes bióticos y abióticos como herbivoría, ataque de insectos o patógenos, sequía, salinidad y presencia de metales pesados (Ahanger et al., 2020; Díaz González, 2010; Reyes-Silva et al., 2020). La toxicidad de los metabolitos secundarios puede afectar a mamíferos herbívoros, aunque no todos tienen la misma susceptibilidad debido a diferencias toxicocinéticas interespecies (Díaz González, 2010). En el género *Senna* se han encontrado diversos fitoquímicos incluyendo alcaloides de piperidina, terpenoides, glucósidos, saponinas, antraquinonas y esteroides (Oladeji et al., 2021; Regalado-Olivari, 2009; Reyes-Silva et al. 2020).

Senna cobanensis es una planta ampliamente distribuida en Mesoamérica. Su crecimiento se favorece en áreas abiertas como potreros (Lira-Noriega et al., 2007). Se ha descrito en sembradíos de café en Costa Rica, en los cuales puede contribuir con la fijación de nitrógeno y la mejora de la estructura edáfica (Sánchez Brenes & Moya Calderón, 2018).

En América Latina hay reportes de intoxicación con plantas pertenecientes a este género, por ejemplo: *Senna occidentalis*, también conocida como *Cassia occidentalis*, y *Senna obtusifolia*; ambas causantes de miopatía tóxica y necrosis hepática en especies como bovinos, cerdos y equinos (Carvalho et al., 2014; Oliveira-Filho et



al., 2012; Román-Miranda et al., 2017). Las manifestaciones clínicas en bovinos aparecen unos días después del consumo de la planta producto de la toxicidad muscular, ataxia en miembros posteriores, letargo, decúbito y puede llegar a causar la muerte del animal (Maxie, 2016).

El objetivo de este reporte de caso fue documentar, por primera vez en Costa Rica, la miotoxicidad en terneros asociada con el consumo de *Senna cobanensis*. Esta presentación no se ha reportado previamente en el país y la patología que provoca es diagnóstico diferencial de otras enfermedades similares y relativamente comunes.

Materiales y métodos

Anamnesis

El caso se reportó en una finca dedicada a la cría, desarrollo y engorde de ganado bovino, en el Pacífico Central de Costa Rica, específicamente en el cantón Garabito, distrito Jacó, durante el mes de diciembre de 2019. Se ubica en la zona Piso tropical basal Bosque tropical húmedo transición premontano, según la clasificación Holdrige.

Se vieron afectados 4 animales en un lote de 18 terneros cebuinos (9 machos y 9 hembras), con edad y peso promedio de 9 meses y 120 kg respectivamente.

Secuencia de eventos:

- Día 0: Se encuentran 4 de 18 animales afectados en forma aguda, y 1 de 4 con muerte súbita. Inspección ambiental con hallazgo de *Senna cobanensis* en el lugar donde se encontraron los animales afectados. Todo el grupo fue removido de ese lugar para evitar mayor exposición. Los animales enfermos sobrevivientes se mantuvieron en el corral durante el tiempo de convalecencia.
- Día 10: 2 de 4 animales se recuperaron y se reincorporaron al grupo sano, 1 de 4 continúa enfermo.
- Día 14: Bioquímica clínica al animal no recuperado.
- Día 24: Examen clínico, medición de BHB y glucosa *in situ*, muestras para bioquímica clínica y biopsia de músculo esquelético del animal no recuperado.
- Día 35: Eutanasia del animal no recuperado, necropsia y toma de muestra de músculo esquelético para histopatología.

Análisis nutricional y ambiental

El lote de animales afectados había sido sometido a un destete precoz. Desde entonces se mantenían en pastoreo durante el día en potreros de 1200 m², con aproximadamente un 25% de sombra y con pasto braquipará principalmente (híbrido *Brachiaria* sp.) y mombaza (*Panicum maximum*). Al atardecer los animales eran trasladados al corral para recibir suplementación en canoa, donde permanecían hasta el siguiente día, con comida y agua *ad libitum*.



La ración durante la noche, para todo el grupo, era aproximadamente 160 kg totales (8.8 kilos en promedio por animal del forraje fresco), suministrada durante 12 horas (noche), compuesta por una mezcla de pasto Cuba-22 (*Pennisetum purpureum* x *Pennisetum glaucum*), botón de oro (*Titbonia diversifolia*) y caña de azúcar (*Saccharum* spp.) en proporciones similares. Además, se añadía diariamente 120 g de suplemento mineral por animal.

Para descartar la posibilidad de deficiencias nutricionales en los animales del lote se evaluó su alimentación. Se emplearon valores reportados para Costa Rica, del contenido nutricional de los pastos y forrajes administrados a los animales y se estimó un balance nutricional con el programa informático “Beef Cattle Nutrient Requirements Model 2016” (National Research Council, 2016).

Identificación de la planta

Se realizó una inspección exhaustiva del aparcamiento donde se presentó el problema y se encontró una planta en un sector localizado, cuyas características eran similares a las del género *Senna* spp. Se tomaron fotografías de campo y se enviaron muestras para su identificación al Herbario Juvenal Valerio Rodríguez de la Escuela de Ciencias Ambientales, Universidad Nacional de Costa Rica (UNA) donde se corroboró que correspondía con la especie *Senna cobanensis*.

Examen físico

Se realizó una evaluación clínica a los 24 días después del inicio de los síntomas. Se incluyó: Observación de todo el grupo a distancia, examen físico completo de 5 animales (el no recuperado, los dos ya recuperados y dos más que nunca se vieron afectados). En el examen físico se evaluó la tonicidad de la lengua, como parte de la valoración rutinaria ante sospecha de deficiencia de selenio. Adicionalmente, en el animal no recuperado se realizó un examen del sistema nervioso.

Pruebas de laboratorio

Se realizaron sólo al animal no recuperado. A los 14 días de iniciados los síntomas se remitió una muestra de suero al Laboratorio Clínico Jacó R&B S. A., Costa Rica, para pruebas de bioquímica clínica con equipo automatizado Fujifilm Dri-Chem NX700 (FUJIFILM Holdings Corporation). A los 24 días de iniciados los síntomas se remitieron nuevas muestras al Laboratorio de Análisis Clínicos en la Escuela de Medicina Veterinaria de la UNA para pruebas de bioquímica clínica con equipo automatizado (Mindray BS-120, Guangzhou Medsinglong Medical Equipment Co., Ltd.) y hemograma completo (método manual con tinción May-Grünwald-Giemsa).

Para el análisis histopatológico se tomaron muestras en dos ocasiones al ternero que no se recuperó. La primera, por biopsia del músculo semitendinoso, tomada durante la valoración clínica (24 días post inicio de síntomas). La segunda fue del músculo semitendinoso y nervio ciático cuando se realizó la eutanasia. Ambas muestras se enviaron al Laboratorio de Patología de la Escuela de Medicina Veterinaria de la UNA donde se fijaron en formalina tamponada al 10%, los tejidos fueron procesados de forma rutinaria y teñidos con hematoxilina y eosina.

Necropsia

Al no presentar mejoría se procedió con la eutanasia del animal, se hizo necropsia a campo.

Resultados y Discusión

En el lote de animales se encontró una morbilidad del 22% (4 de /18 animales) con una mortalidad del 50% (2 de 4 animales). Los animales enfermos presentaron como principal síntoma afectación locomotora.

El evento tuvo una presentación súbita con un animal muerto de forma hiperaguda, sin hallazgos de agonía aparente, mientras otros tres mostraron afectación locomotora. Los animales fueron sacados del aparto problema de inmediato. Dos terneros se recuperaron en 10 días y un animal (el que se examinó con detalle) no se recuperó en varias semanas. Al momento de la visita el ternero no recuperado presentaba paraparesis, se le administró oligoelementos, vitamina E y selenio de forma intramuscular sin presentar respuesta al tratamiento. Este animal no suspendió el consumo de agua ni alimento, si se le incorporaba, se mantenía en pie por un par de horas, antes de volver a postrarse.

Hallazgos clínicos

En la valoración realizada 24 días post inicio de los síntomas al grupo en general se observó que el lote de animales presentaba una condición corporal subóptima (2.25 a 2.5 unidades en escala 1 a 5). No obstante, los propietarios mencionaron que estaban así antes del evento clínico y lo atribuyeron al destete precoz. Tanto en los dos animales recuperados, así como en los dos no afectados no se encontraron alteraciones al examen físico, los animales se mostraron fuertes y beligerantes. En el animal no recuperado (ver Cuadro 1) se observaron mucosas pálidas, deshidratación, baja condición corporal y baja tonicidad muscular. La medición de glucosa y betahidroxibutirato en sangre fue de 38 mg/dl y 0.3 mM respectivamente, mostrando una hipoglicemia pre prandial, pero sin aumento de beta-hidroxibutirato. Los hallazgos del examen clínico coincidieron con una alteración de origen muscular, ya que se observó una disminución de la respuesta de manera generalizada, sin alteración en la percepción del estímulo. Ello sugiere daño en el órgano efector (músculo), mas no en la transmisión aferente ni eferente del impulso. Había falta de respuesta a extensión y flexión en decúbito lateral, pero el animal se podía mantener en pie y caminar, por lo que el componente nervioso no estaba alterado. Se descartó signo de neurona motora inferior.

Análisis nutricional y ambiental

Se evidenció que la planta encontrada fue consumida por los terneros, ya que se encontraron las hojas y los tallos cortados, ausencia de hojas en algunas ramas y el pasto alrededor también había sido consumido. No se encontraba en toda el área de pastoreo, lo que indica que la probabilidad de consumo estaba restringida a algunos animales. El aparto en cuestión se ubicaba a una distancia promedio con respecto a la zona de alimentación y los demás apartos, por lo que los terneros no hicieron un esfuerzo extraordinario para desplazarse hasta allí. Este aspecto es crucial al evaluar el cuadro clínico de distrofia muscular nutricional (DMN) (Allen et al., 1975). No se encontraron otras plantas tóxicas.

La estimación del balance nutricional (Cuadro 2) indicó que todos los nutrientes se encontraban en las cantidades necesarias según los requerimientos para bovinos en crecimiento detallados por National Research

Cuadro 1. Resultados del examen clínico del animal enfermo.

Parámetro	Hallazgo	Rango Normal
Actitud	Alerta	NA
Frecuencia cardiaca	42 latidos/min	36-40 latidos/min
Frecuencia respiratoria	32 respiraciones/min	10-30 respiraciones/min
Membranas mucosas	Pálidas	Rosadas
Porcentaje de deshidratación	7 %	NA
Auscultación cardiaca	Normal	
Temperatura	37.2 °C	37-38 °C
Defecación	Normal	NA
Micción	Normal	NA
Rumia	Normal	NA
Llenado ruminal	3.5 de 5	NA
Incorporación	No se puede incorporar solo. Al levantarlo, se mantiene en pie hasta por 4 horas	NA
Desplazamiento	Movimientos normales, pero letárgico; propiocepción normal	NA
Tonicidad muscular	En la lengua y mandíbula normal Paraparesia de origen muscular (miastenia)	NA
Ingesta de alimentos	Normal	NA
Condición corporal	2 en escala de 1 a 5	NA
Inspección de la piel	Lesiones leves por decúbito (alopecia sin ulceración)	NA
Evaluación de SNC	Reflejos craneales normales, sensibilidad normal; reflejos de flexión y estiramiento ausentes en decúbito, pero se mantiene en pie y se desplaza al incorporarlo	NA

NA: no aplica.

Council (2016). Es importante resaltar que, aunque los animales recibían una adecuada suplementación en el corral, la dieta no incluía almidón. Al ser un grupo sometido a destete precoz, este dato es relevante, por cuanto su ausencia afecta negativamente el desarrollo del epitelio ruminal y, en consecuencia, la absorción de nutrientes y la ganancia de peso (Brownlee, 1956). Por lo tanto, el hallazgo de condición corporal subóptima en el grupo es atribuible a un destete precoz, pobre desarrollo ruminal y no se relaciona con el evento clínico agudo.

Una posible causa de la baja condición corporal grupal es la glositis ulcerativa por el material lignificado que se puede presentar en animales inmaduros, pero esto fue descartado después de la inspección cuidadosa de la cavidad oral a varios animales.



Cuadro 2. Balance estimado de energía metabolizable, proteína metabolizable y minerales de la dieta administrada.

Resumen de la dieta				Minerales	Suplido	Requerido
Energía metabolizable (Mega calorías por día)				Calcio*	25.8	8.28
	Suplida	Requerida	Balance	Fósforo*	14.79	4.61
Dieta	7.92	7.92	0	Magnesio*	7.29	4.32
Mantenimiento	7.92	4.13	3.79	Cloro*	11.64	0
Crecimiento	3.79	3.79	0	Potasio*	111.5	25.92
Proteína metabolizable (gramos por día)				Sodio*	2.24	3.02
	Suplida	Requerida	Balance	Azufre*	1.60	6.48
Dieta	226.9	200.9	25.9	Cobalto**	10.42	0.65
Mantenimiento	226.9	132.8	94.1	Cobre**	130.36	43.20
Crecimiento	94.1	68.2	25.9	Yodo**	8	2.16
				Hierro**	970.5	216
				Manganeso**	729.9	86.4
				Selenio**	1.92	0.43
				Zinc**	646.86	129.6

*gramos por día **miligramos por día

Pruebas de laboratorio

El hemograma (Cuadro 3) evidenció una leve anemia hipocrómica y neutrofilia, hallazgos que podrían estar relacionados con la presencia de *Anaplasma* spp. Sin embargo, el grado de anemia no corresponde con la debilidad mostrada por el animal. La neutrofilia, además de estar asociada a procesos infecciosos, también puede estar asociada a procesos inflamatorios (como necrosis, quemaduras) y altos niveles de estrés (Stockham & Scott, 2008; Tolini et al., 2017). Además, se ha descrito neutrofilia en bovinos afectados por otras especies de *Senna* (Queiroz et al., 2012). La presencia de crenocitos y esquistocitos puede estar asociada con la deshidratación que presentaba el ternero (Meneses Guevara & Bouza Mora, 2015; Núñez Ochoa & Bouda, 2007; Quiroga Chimbo, 2020).

En el primer examen de química sérica (Cuadro 4) se observó una elevación de las enzimas AST y CK-NAC, que indicó daño a nivel de tejido musculoesquelético (Núñez Ochoa & Bouda, 2007; Ruilova Morocho, 2019; Sigua Ochoa, 2019). En el segundo examen (Cuadro 4) los valores de dichas enzimas estaban dentro del rango normal. Ese hallazgo es típico de un evento monofásico causante de daño muscular, donde los valores aumentan inicialmente, pero decrecen constantemente una vez eliminada la exposición al agente causal. La caída se da a una tasa aproximada de 50% cada 2 días hasta llegar a los niveles normales (Arias et al., 2004; Jankovic et al., 2021). Lo anterior también concuerda con la vida media enzimática que se estima en 48 horas (Jackson, 2007; Stockham & Scott, 2008).



Cuadro 3. Hemograma del animal enfermo.

Parámetro	Resultado	Rango normal*
Hematocrito	24 %	24-46 %
Hemoglobina	7.2 g/dl	8 - 15 g/dl
C.H.C.M	30 g/dl	30 - 36 g/dl
C. Leucocitos	7800 número total/ μ l	4000 - 12000 número total/ μ l
N. Bandas	0 número total/ μ l	0 - 120 número total/ μ l
N. Segmentados	4992 número total/ μ l	600 - 4000 número total/ μ l
Basófilos	0 número total/ μ l	0 - 200 número total/ μ l
Eosinófilos	0 número total/ μ l	0 - 400 número total/ μ l
Linfocitos	2808 número total/ μ l	2500 - 7500 número total/ μ l
Monocitos	0 número total/ μ l	25 - 840 número total/ μ l
Hemoparásitos	<i>Anaplasma</i> spp.	-
Observaciones morfológicas	Crenocitos, Esquistocitos	-

*Referencia del Laboratorio de Análisis Clínicos de la Escuela de Medicina Veterinaria de la UNA.

Cuadro 4. Resultados de química sérica realizados al animal enfermo.

Parámetro	Resultado*		Rango normal**
	1 examen	2 examen	
AST	108 UI/l	83 UI/L	70 -90 UI/L
CK-NAC	211 UI/l	90 UI/L	14-107 UI/L
Proteínas totales	-	5.8 g/dl	5.5 - 8.6 g/dl
Albúmina	-	2.3 g/dl	2.4 - 3.0 g/dl
Globulinas	-	3.5 g/dl	3.4 - 5.8 g/dl
Relación Albúmina/Globulina	-	0.7	-
Creatinina	-	0.5 mg/dl	0.3 - 2.3 mg/dl
GGT	-	23 UI/L	22-64 UI/L

*Diferencia de 15 días entre examen 1 y 2.

**Referencia del Laboratorio de Análisis Clínicos de la Escuela de Medicina Veterinaria de la UNA.



En la histopatología, el tejido muscular estriado presentaba, multifocalmente, miodegeneración segmental con pérdida de la estriación, internalización nuclear e hipereosinofílica del sarcolema, con infiltración multifocal de macrófagos (Figura 2). Los hallazgos histopatológicos fueron compatibles con daño del tejido muscular. El nervio ciático no presentó lesiones microscópicas. Lo anterior descarta alguna intoxicación que afecta el sistema nervioso periférico ya que, en caso de presentarse, se encuentra degeneración axonal y degeneración secundaria de la mielina (Haschek et al., 2010).

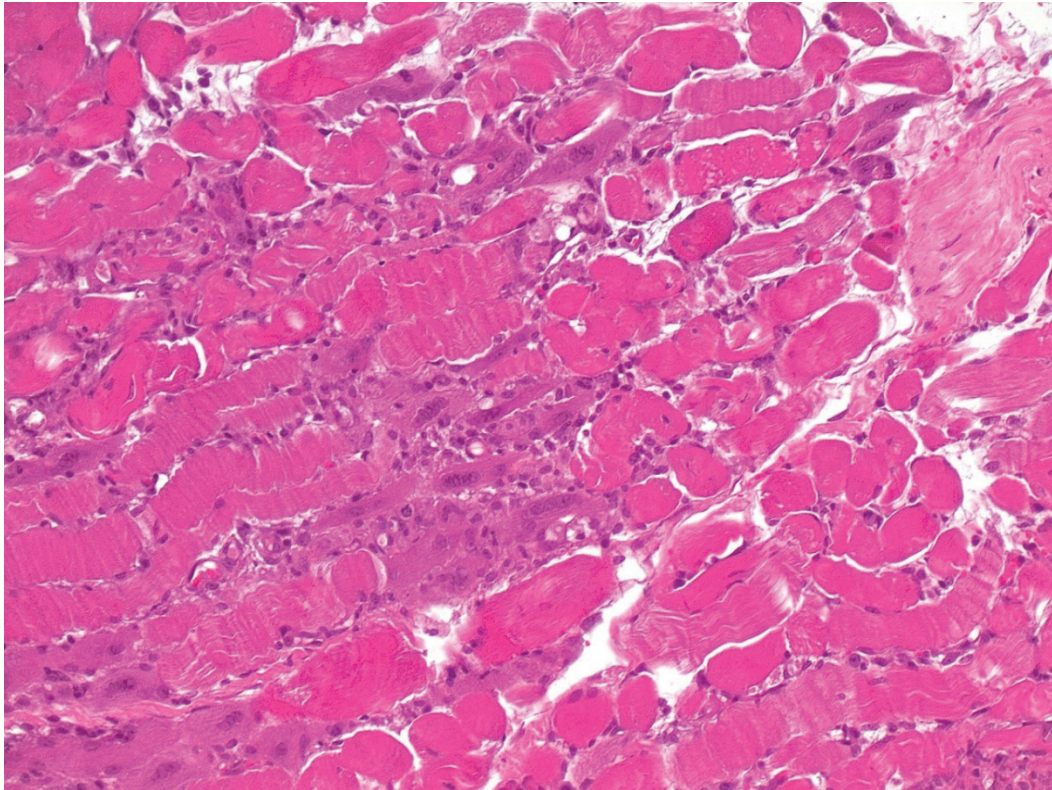


Figura 2. Músculo semitendinoso teñido con hematoxilina-eosina donde se observa miodegeneración segmental con inflamación granulomatosa multifocal. Magnificación de 200x.

En la necropsia realizada a campo se halló rumen con pobre desarrollo papilar, petequias en serosas de abdomen y musculatura pálida en general. Esta última es congruente con la degeneración del tejido y ha sido reportada en casos de intoxicación con plantas del género *Senna* (Furlan et al., 2014; Marín, 2010). El pobre desarrollo papilar podría relacionarse con la ausencia de suplemento de almidón en la dieta. Es conocido que la ausencia de almidón afecta el desarrollo papilar del rumen en terneros, disminuye la ingesta de materia seca y la ganancia de peso durante el destete y después de este (Béguet et al., 2009; Brownlee, 1956; Díaz Reyes et al., 2008).



Diagnósticos diferenciales

Los síntomas observados en los animales afectados desde el inicio del evento, además de los hallazgos clínicos, de bioquímica clínica e histopatológicos en el animal no recuperado, se corresponden con un proceso miopático. Dentro de los diagnósticos diferenciales se encuentran: Intoxicación por especies del género *Senna*, intoxicación por monensina y distrofia muscular nutricional. La intoxicación con monensina sódica puede causar un daño miotóxico similar (Andrade Brito et al., 2020), sin embargo, fue descartada, ya que los animales no recibían suplementos que contuvieran este u otro ionóforo.

En cuanto a la distrofia muscular por deficiencia de selenio es poco probable, ya que los animales recibían suplementación diaria con mineral fresco, correctamente administrado y con un aporte de selenio mayor al requerimiento diario, pero acorde con la concentración máxima recomendada de 0.4 ppm de la materia seca (NRC, 2016). Además, no presentaban signos típicos como la hipotonía lingual, congruentes con la deficiencia de selenio (Berrocal, 1980).

También podemos descartar la anaplasmosis como causa del cuadro clínico en el animal que no se recuperó, ya que el grado de anemia del animal no es congruente con la sintomatología observada. La enfermedad causa una marcada anemia hemolítica, junto con otros signos clínicos tales como fiebre, ictericia, depresión, frecuencias cardíaca y respiratoria altas (Araoz et al., 2017; Corona et al., 2005; Corona et al., 2014), tampoco es causa de daño miopático como el descrito.

Marín (2010) y Mussart et al. (2016) reportaron miopatía tóxica en bovinos causada por consumo de *Senna* (*Cassia*) *occidentalis*. Además, Chileski et al. (2018) y Furlan et al. (2014) reprodujeron experimentalmente la miopatía causada por *Senna occidentalis* en cerdos y *Senna obtusifolia* en bovinos, respectivamente. Dichos reportes coincidieron en la presencia de alteraciones locomotoras, letargia, temblores musculares, rigidez y debilidad muscular; síntomas que presentó el animal de este reporte (Chileski et al., 2018; Furlan et al., 2014; Marín, 2010; Mussart et al., 2016).

En las pruebas de laboratorio del animal con paraparesis hubo aumento de las enzimas AST y CK-NAC, con su posterior disminución, lo que coincide con un evento monofásico en el cual se eliminó la causa de daño muscular. A nivel macroscópico se encontró palidez del músculo esquelético y en la histopatología se encontró degeneración de las fibras y necrosis muscular segmentaria. Similares hallazgos han sido descritos para otras especies miotóxicas de *Senna* (Chileski et al., 2018; Furlan et al., 2014; Marín, 2010; Mussart et al., 2016; Queiroz et al., 2012).

Conclusiones

Tomando en cuenta los hallazgos clínicos y de laboratorio se concluye que el evento patológico obedeció a un proceso miopático muy similar al causado por otras plantas del género *Senna*, siendo este caso el primero que relaciona un evento miopático en bovinos con el consumo de la especie *Senna cobanensis* en Costa Rica.

Conflicto de intereses

Los autores declaran no tener conflicto de interés en este estudio.



Referencias

- Ahanger, M. A., Bhat, J. A., Siddiqui, M. H., Rinklebe, J., & Ahmad, P. (2020). Integration of silicon and secondary metabolites in plants: a significant association in stress tolerance. *Journal of Experimental Botany*, 71(21), 6758–6774. <https://doi.org/10.1093/jxb/eraa291>
- Allen, W.M., Bradley, R., Berrett, S., Parr, W.H., Swannack, K., Barton, C.R.Q., Macphee, A. (1975). Degenerative myopathy with myoglobinuria in yearling cattle. *British Veterinary Journal*, 131(3), 292-308. [https://doi.org/10.1016/S0007-1935\(17\)35286-7](https://doi.org/10.1016/S0007-1935(17)35286-7)
- Andrade Brito, E.S., Gottschalk Andrade, T., Sousa de Oliveira, C.H., Brianezi Dignani de Moura, V.M. (2020). Outbreak of monensin poisoning in cattle due to supplementation error. *Ciencia Rural*, 50(11), 1-5. <https://doi.org/10.1590/0103-8478cr20190996>
- Araoz, V., Micheloud, J., Gaido, A., Salatin, A., & Aguirre, D. (2017). Brotes de babesiosis y anaplasmosis bovina diagnosticados en el INTA Salta, Argentina: período 2006-2016. *FAVE Sección Ciencias Veterinarias*, 16(2), 101-105. <https://doi.org/10.14409/favecv.v16i2.7038>
- Arias, L. F., Mejía, N., Sánchez, C., Peláez, C., & Ceballos, A. (2004). Actividad de la aspartato aminotransferasa y la creatinquinasa y su relación con la actividad de la glutatión peroxidasa en caballos Pura Sangre Inglés, antes y después de una carrera de 1100 metros. *Rev Col Cienc Pec*, 17(2), 134–140.
- Ávalos García, A., & Pérez-Urria Carril, E. (2009). Metabolismo secundario de plantas. *Reduca (Biología). Serie Fisiología Vegetal*, 2(3), 119–145.
- Berrocal, A. (1980). Enfermedades que responden a la deficiencia de vitamina E y selenio en suinos y rumiantes de Costa Rica. *Ciencias Veterinarias*, 2(2), 159–167. <https://www.revistas.una.ac.cr/index.php/veterinaria/article/view/12189/16944>
- Béguet, H. A., Bocco, O. A., Mac Loughlin, V. H., & Sagripanti, G. E. (2009). Destete Hiper Precoz. Su influencia sobre el desarrollo de las papilas ruminales. *Avances en la producción, vegetal y animal del noa*, 2011, 305-311 https://www.produccion-animal.com.ar/informacion_tecnica/destete/106-Destete_papilas_ruminales.pdf
- Brownlee, A. (1956). The development of rumen papillae in cattle fed on different diets. *British Veterinary Journal*, 112(9), 369-372. [https://doi.org/10.1016/S0007-1935\(17\)46456-6](https://doi.org/10.1016/S0007-1935(17)46456-6)
- Carvalho, A. Q. D., Carvalho, N. M., Vieira, G. P., Santos, A. C. D., Franco, G. L., Pott, A., Barros, C. S., & Lemos, R. A. (2014). Intoxicação espontânea por *Senna obtusifolia* em bovinos no Pantanal Sul-Mato-Grossense. *Pesq. Vet. Bras.*, 34(2), 147–152. <https://doi.org/10.1590/S0100-736X2014000200009>
- Chileski, G. S., Rios, E. E., Lértora, W. J., Teibler, P. G., Parada, J., & Cholich, L. A. (2018). Miopatía tóxica en cerdos intoxicados experimentalmente a partir del consumo de frutos de *Senna occidentalis*. *Revista de Investigaciones Veterinarias del Perú*, 29(3), 782–789. <http://dx.doi.org/10.15381/rivep.v29i3.14760>
- Corona-González, B., Obregón, D., Alemán, Y., Alfonso, P., Vega, E., Díaz, A. & Martínez, S. 2014. Tendencias en el diagnóstico de la anaplasmosis bovina. *Rev. Salud Anim.* 36 (2) 73-79 <http://scielo.sld.cu/pdf/rsa/v36n2/rsa01214.pdf>



- Corona, B., Rodríguez, M. & Martínez, S. (2005). Anaplasmosis bovina. REDVET 6(4) 1-27. <https://www.redalyc.org/articulo.oa?id=63612647010>
- Díaz González, G. J. (2010). Plantas tóxicas de importancia en salud y producción animal en Colombia. Universidad Nacional de Colombia.
- Díaz Reyes, A., Laurencio Silva, M., & Pérez Quintana, M. (2008). Factores que influyen en el desarrollo ruminal de terneros de 0 a 6 meses de edad. Trabajo de Investigación. Universidad de Matanzas.
- Furlan, F. H., Zanata, C., Damasceno, E. D. S., de Oliveira, L. P., da Silva, L. A., Colodel, E. M., & Riet-Correa, F. (2014). Toxic myopathy and acute hepatic necrosis in cattle caused by ingestion of *Senna obtusifolia* (sicklepod; coffee senna) in Brazil. *Toxicon*, 92, 24–30. <https://doi.org/10.1016/j.toxicon.2014.09.007>
- Haschek, W. M., Wallig, M. A., & Rousseaux, C. G. (2010). *Fundamentals of toxicologic pathology* (2.a ed.). Elsevier.
- Jackson, M. L. (2007). *Veterinary Clinical Pathology: An introduction* (1.ª ed.). Blackwell Publishing.
- Jankovic J., Mazziotta, J.C., & Pomeroy, S.L. (2021). *Bradley and Daroff's Neurology in Clinical Practice* (8^{va} ed.). Elsevier.
- Lira-Noriega, A., Guevara, S., Laborde, J., & Sánchez-Ríos, G. (2007). Composición florística en potreros de Los Tuxtlas, Veracruz, México. *Acta Botanica Mexicana*, 80, 59. <https://doi.org/10.21829/abm80.2007.1047>
- Marín, R. E. (2010). Miopatía tóxica en bovinos asociada al consumo de *Cassia occidentalis* en el norte de Salta. *Veterinaria Argentina*, 27(267). <https://www.veterinariargentina.com/revista/2010/07/miopatia-toxica-en-bovinos-asociada-al-consumo-de-cassia-occidentalis-en-el-norte-de-salta/>
- Maxie, M. G. (Ed.). (2016). *Jubb, Kennedy and Palmer's Pathology of Domestic Animals* (6.a ed., Vol. 1). Elsevier.
- Meneses Guevara, A., & Bouza Mora, L. (2015). *Manual de hematología y química clínica en medicina veterinaria*. (1.ª ed.). Editorial Universidad Nacional.
- Mussart, N. B., Koza, G. A., Lértora, J., Álvarez Chamale, G. M., & Coppo, J. A. (2016). Intoxicación por “cafetillo” (*Cassia occidentalis*) en bovinos del nordeste argentino. *Revista Veterinaria*, 24(2), 138. <http://dx.doi.org/10.30972/vet.242632>
- National Academies of Science, Engineering, and Medicine. 2016. *Nutrient Requirements of Beef Cattle*. National Academies Press. Washington D.C. United States of America. DOI: 10.17226/1914
- Núñez Ochoa, L., & Bouda, J. (Eds.). (2007). *Patología clínica veterinaria* (1.ª ed.). UNAM.
- Oladeji, O. S., Adelowo, F. E., & Oluyori, A. P. (2021). The genus *Senna* (Fabaceae): A review on its traditional uses, botany, phytochemistry, pharmacology and toxicology. *South African Journal of Botany*, 138, 1–32. <https://doi.org/10.1016/j.sajb.2020.11.017>
- Oliveira-Filho, J. P., Cagnini, D. Q., Badial, P. R., Pessoa, M. A., del Piero, F., & Borges, A. S. (2012). Hepatoencephalopathy syndrome due to *Cassia occidentalis* (Leguminosae, Caesalpinioideae) seed ingestion in horses. *Equine Veterinary Journal*, 45(2), 240–244. [!\[\]\(2824aab9645d9fab95bae27ff6828dab_img.jpg\) Licencia Creative Commons
Atribución-No-Comercial
Sin Derivadas 3.0 Costa Rica](https://doi.org/10.1111/j.2042-</p></div><div data-bbox=)



[3306.2012.00599.x](#)

- Queiroz, G.R., Ribeiro, R.C.L., Romão, F., Flaiban, K., Bracarense, A.P., Lisbôa, J. (2012). Spontaneous *Senna obtusifolia* poisoning in cattle in the state of Parana, Brazil. *Pesquisa Veterinária Brasileira*, 32(12), 1263-1271.
- Quiroga Chimbo, J. P. (2020). Clasificación morfológica eritrocitaria en bovinos de raza holstein aparentemente sanos a nivel de altura. Tesis de licenciatura. Universidad Politécnica Salesiana. <https://dspace.ups.edu.ec/bitstream/123456789/19208/4/UPS-CT008830.pdf>
- Regalado Olivari, M. L. (2009). Algunas plantas tóxicas de interés para la producción animal en Uruguay. Tesis de doctorado. Universidad de la República. <https://www.colibri.udelar.edu.uy/jspui/bitstream/20.500.12008/19284/1/FV-28457.pdf>
- Reyes-Silva, J. A., Salazar-Campos, A., & Ríos-Cortes, H. H. (2020). Metabolitos secundarios de las plantas (angiospermas) y algunos usos interesantes. *Uno sapiens bol. cient. Esc. Prep. No. 1, 2(4)*, 16–18. <https://repository.uaeh.edu.mx/revistas/index.php/prepa1/article/view/5122/6591>
- Román-Miranda, M. L., Mora-Santacruz, A., & González-Cueva, G. (2017). Principales plantas tóxicas para el ganado en el Estado de Colima. *Revista de Ciencias Naturales y Agropecuarias*, 4(11), 33–38. https://www.ecorfan.org/bolivia/researchjournals/Ciencias_Naturales_y_Agropecuarias/vol4num11/Revista_de_Ciencias_Naturales_y_Agropecuarias_V4_N11_5.pdf
- Ruilova Morocho, J. R. (2019). Determinación de valores referenciales en hemograma y química sanguínea en bovinos Holstein machos aparentemente sanos en condiciones de altitud. Tesis de Licenciatura. Universidad Politécnica Salesiana. <https://dspace.ups.edu.ec/bitstream/123456789/18452/1/UPS-CT008703.pdf>
- Sánchez Brenes, R., & Moya Calderón, M. (2018). Biodiversidad en fincas cafetaleras de Rincón de Mora, San Ramón, Alajuela, Costa Rica. *Revista Pensamiento Actual*, 18(31), 68–86. <https://www.researchgate.net/publication/330370056>
- Sigua Ochoa, J. F. (2019). Determinación de valores referenciales en hemograma y química sanguínea en bovinos hembras de raza holstein en condiciones de altitud. Tesis de licenciatura. Universidad Politécnica Salesiana. <https://dspace.ups.edu.ec/bitstream/123456789/18240/1/UPS-CT008663.pdf>
- Stockham, S. L., & Scott, M. A. (2008). *Fundamentals of Veterinary Clinical Pathology* (2.ª ed.). Blackwell Publishing.
- Tolini, F., Fernández, G., Mayer, N., Maiztegui, L., Muñoz, G., Pagni, C., & Rodriguez, N. (2017). Influencia del estrés calórico sobre los glóbulos blancos en vacas Holando Argentino. *Rev. Agron. Noroeste Argent.* 37 (1), 67-75. <http://www.scielo.org.ar/pdf/ranar/v37n1/v37n1a07.pdf>
- Zamora, N. (2007). Monografía del Género *Senna*. *Manual de Plantas de Costa Rica.*, 5, 708–724.

